



IDA-TALLINNA KESKHAIGLA

AS Ida-Tallinna Keskhaigla  
Ravi 18, 10138 Tallinn  
Rg-kood 10822068  
Tel 666 1900  
E-post info@itk.ee  
www.itk.ee

# Silma võrkkesta kollatähni epiretinaalne membraan

Käesoleva infolehe eesmärk on tutvustada silma võrkkesta kollatähni piirkonna epiretinaalse membraani põhjuseid, tunnuseid ja ravivõimalusi.

Võrkkest on nägemisanalüsaatori osa, mis paikneb silmamuna sisepinnal n-ö silmapõhjas ja sellele langenud valguskiirtest saab alguse nägemisprotsess. Kollatähni ehk maakul on võrkkesta keskosa, mis on spetsialiseerunud täpseks ja selgeks nägemiseks: lugemiseks, täppistegevuseks.

## **Epiretinaalse membraani olemus**

Epiretinaalne membraan tähendab seda, et kollatähni seesmisele pinnale on tekkinud sidekoest kile. Tavaliselt on see ealine muutus, aga võib olla põhjustatud ka teistest silmahaigustest või –traumadest (veeni tromboos, klaaskeha verevalum, diabeetiline retinopaatia, võrkkesta rebend, silmatrauma, võrkkesta irdumise järgse operatsiooni järgselt). Haiguse areng on tavaliselt aeglane, hea nägemine võib püsida ka üle kahe aasta.

Epiretinaalsel membraanil on ka teisi nimetusi, nt premakulaarne gliosis, tsellofaanmakulopaatia, epimakulaarne membraan.

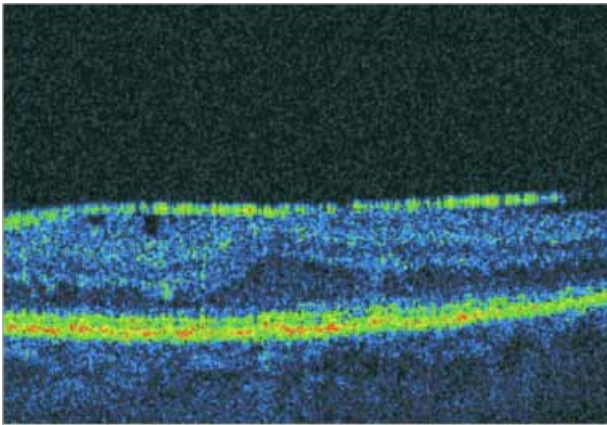
## **Epiretinaalse membraani tunnused**

Haige silmaga vaatamisel on nägemine hägune ning prillid ei aita. Sirged jooned (postid, aknalingid) on kõverad, lugemisel paistavad tähed moonutatud ja jooned kõverad, ümbritsev

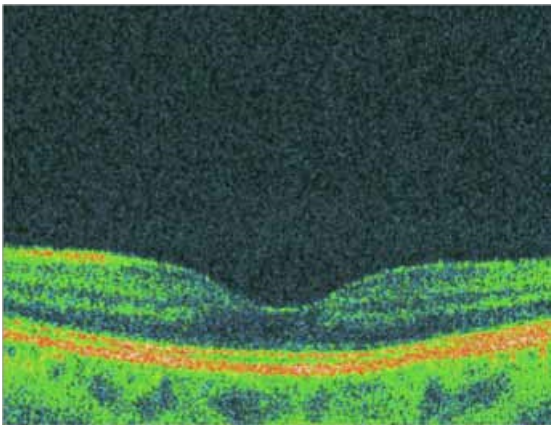
vaateväli püsib korras. Valu puudub. 20–30% juhtudel esineb haigus mõlemas silmas.

## **Epiretinaalse membraani diagnoosimine**

Silmaarst diagnoosib epiretinaalse membraani spetsiaalse instrumendiga silma sisse vaatamisel ja optilise tomograafia silmapõhja pildistamisel.



**epiretinaalne membraan**



**muutusteta kollatähn**

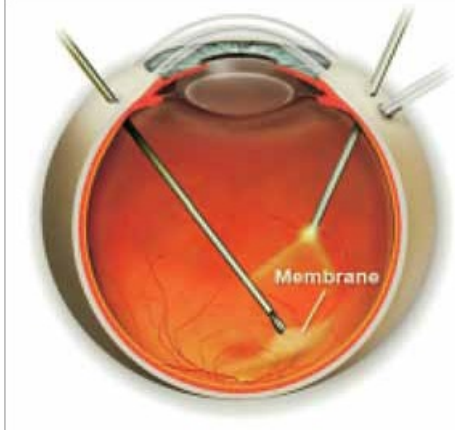
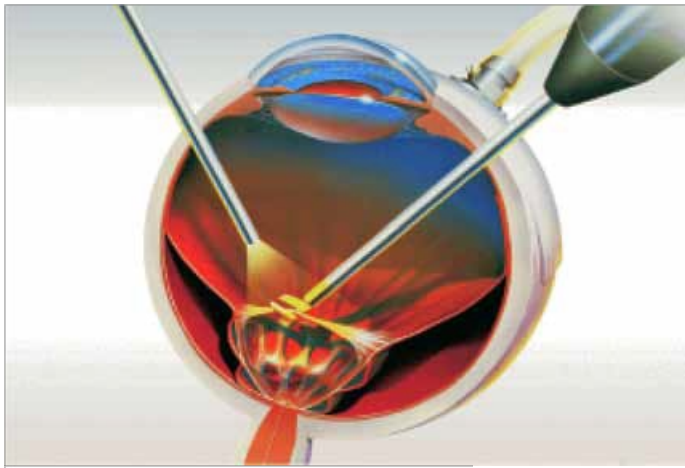
### **Ravi**

Haiguse algusjärgus on vajalik jälgimine silmaarsti juures. Kui muutused kollatähnis arenevad edasi ja haige silmaga ei näe hästi lugeda, on näidustatud operatiivne ravi.

Vitrektomia (ehk klaaskeha operatsioon) on ainus ravimoodus epiretinaalse membraani eemaldamiseks. Ravimid ja laserravi kahjuks ei aita.

Operatsioonile tulles ei tohi patsiendil esineda nohu, köha ega põletikku organismis. Soovitatav on enne tulekut kodus einestada. Iga päev kasutatavad ravimid tuleb sisse võtta ja ka kaasa võtta. Haiglaravil viibimine kestab 1–3 päeva.

Operatsioon toimub kohaliku tuimestusega – silma kõrvale tehakse tuimestussüst. Silma valgekestale tehakse kolm 1–2mm lõiget ja peente instrumentidega minnakse silma sisse, eemaldatakse klaaskeha ja epiretinaalne membraan.



Seejärel täidetakse silmamuna spetsiaalse õhu ja gaasiga, mis imendudes kaob 7–10 päeva jooksul, asemele tekib silma oma vedelik. Operatsioonijärgsel päeval näeb patsient silmaga ainult valgust ja näiteks käe liikumist. Õhu (gaasi) vähenemisel hakkab silm nägema rohkem, lõpuks paistavad veel viimased õhumullid vaatevälja allosas. Operatsiooni järel on väga tähtis

hoida nägu sundasendis allapoole 1–3 päeva vastavalt arsti korraldusele, et gaasimull suruks maakulile. Sellest oleneb paranemine. Nägemise taastumine on pikaajaline, lõpptulemus võib selguda 2–4 kuu pärast. Gaasi esinemise korral silmas on vastunäidustatud lennureis.

Iga operatsiooniga kaasnevad riskid, vitrektoomia puhul võivad tekkida:

- põletik;
- verevalum;
- võrkkesta rebend ja irdumine;
- silmarõhu tõus;
- vaatevälja defektid;
- katarakt ehk hallkae.

Operatsioon ei ole iga inimese puhul tingimata vajalik. Lõikusest võib loobuda, kui see põhjustab väga suure üleelamise ja olemasolev nägemine rahuldab patsiendi vajadusi.

ITK579

Käesoleva infomaterjali on koostöölstanud silmakliinik 01.01.2024. a