



IDA-TALLINNA KESKHAIGLA

AS Ida-Tallinna Keskhaigla
Ravi 18, 10138 Tallinn
Rg-kood 10822068
Tel 666 1900
E-post info@itk.ee
www.itk.ee

Aju angiograafia

Käesoleva infolehe eesmärk on tutvustada patsiendile ajuveresoonte kateteriseerimist ehk aju angiograafiat.

Protseduuri eesmärk

Aju angiograafiat kasutatakse täiendava uurimismeetodina aju verevalanduste põhjuste väljaselgitamiseks ning ajuarterite ahenemise ehk stenoosi hindamiseks.

Protseduuri olemus ja teostus

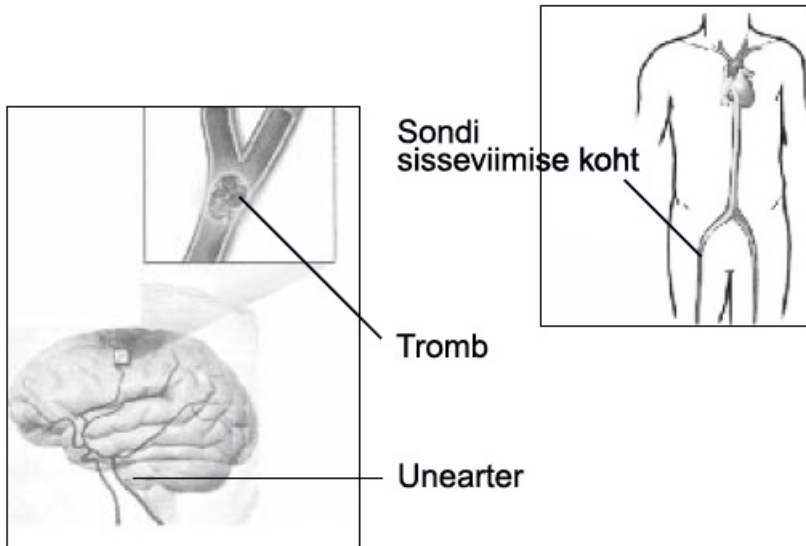
Üldjuhul viiakse protseduur läbi kohaliku tuimastusega, eriolukorras (näiteks ajuarteri sisese trombi lõhustamise eel) ka üldnarkoosis.

Enne uuringut raseeritakse patsiendi kube, kus seejärel punkteeritakse reiearter, millesse viiakse peenike elastne toru (sond, kateeter). Röntgenikiirte kontrolli all juhitakse see toru veresoontesse, mis varustavad peaaegu verrega. Kokku viiakse kateeter nelja veresoonde: kahte unearterisse ja kahte vertebraalarterisse. Uuringul tehakse aju veresooned nähtavaks kontrastaine abil, mida neisse süstitakse kubeme veresoonde paigaldatud kateetri kaudu.

Kontrastaine süstimise ajal võib peas tekkida kuumatunne, mis püsib mõne sekundi. Protseduur kestab üldjuhul 30 minutit kuni paar tundi.

Protseduuri teostab arst-angiografist, keda assisteerib õde. Protseduur viiakse läbi spetsiaalse aparatuuriga varustatud ruumis.

Pärast protseduuri eemaldatakse kõik kateetrid. Punktsooni kohale kubemes asetatakse kuueks tunniks liivakott. Pärast protseduuri peab patsient veetma 24 tundi voodirežiimil.



Protseduuriga kaasnevad riskid ja võimalikud tüsistused

Protseduur on kindla riskiga ning võib põhjustada tüsistusi. Kõige sagedasem tüsistus on kateetri sisseviimise kohal kubemes tekkiv verevalum. Harvemini võib sellel kohal tekkida arteri vigastus, mille kõrvaldamiseks on vaja kirurgilist ravi.

Mõned patsiendid reageerivad kontrastainele mööduva iivelduse ja/või okseärritusega. Pärast uuringut tekkiv nahasügelus vajab harva ravi.

Rasked tüsistused esinevad harva, kuid on võimalikud. Raskete tüsistustena olgu mainitud insult, allergilised reaktsioonid kontrastainele, arteri dissektsioon ehk lõhestumine, tromboos, mööduv neuroloogiline defitsiit, surm. Tüsistuste riski suurendab patsiendi raske üldseisund.

Üldjuhul pole sellel protseduuril vastunäidustusi.

ITK495

Käesolev infomaterjal on kooskõlastatud 01.01.2026. a