



IDA-TALLINNA KESKHAIGLA

AS Ida-Tallinna Keskhaigla  
Ravi 18, 10138 Tallinn  
Rg-kood 10822068  
Tel 666 1900  
E-post info@itk.ee  
www.itk.ee

# Kollatähni ehk maakuli epiretinaalne membraan

Käesoleva infolehe eesmärgiks on tutvustada patsiendile silma võrkkesta kollatähni piirkonna epiretinaalse membraani põhjuseid, tunnuseid ja ravivõimalusi.

Võrkkest on silma sees asuv kiht, mis paikneb silmamuna sisepinnal, millele langenud valguskiirtest saab alguse nägemisprotsess. Kollatähn ehk maakul on võrkkesta keskosa, mis on spetsialiseerunud selgeks nägemiseks: lugemiseks ja teisteks täppistegevusteks. Epiretinaalse membraani korral tekib kollatähni seesmisele pinnale sidekoeline kile. Haiguse areng on tavaliselt aeglane; hea nägemine võib püsida muutumatult isegi aastaid.

## **Epiretinaalse membraani põhjused**

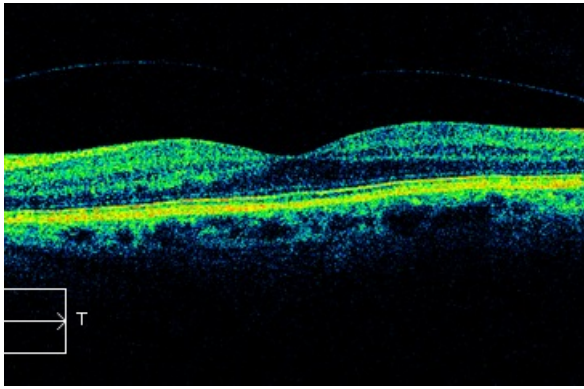
Epiretinaalse membraani põhjuseks võivad olla:

- ealised muutused kollatähni piirkonnas;
- võrkkesta veeni tromboos;
- klaaskeha verevalum;
- diabeetiline retinopaatia;
- võrkkesta rebend;
- silmatrauma;
- silkoonplommiga tehtud võrkkesta irdumise operatsiooni järel.

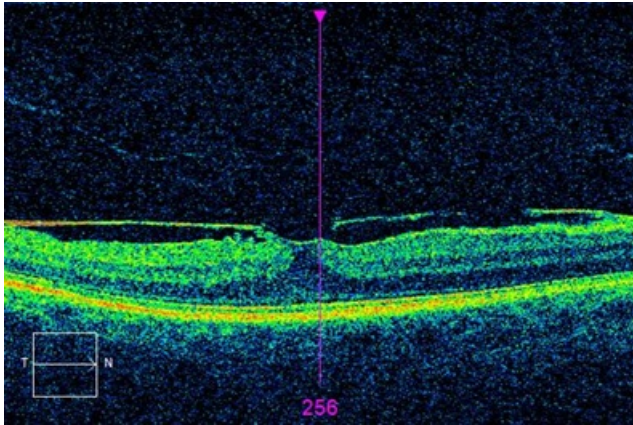
## **Epiretinaalse membraani tunnused**

Haiguse tekkimisel on haige silmaga vaatamisel nägemine hägune ning prillid ei aita. Sirged jooned (postid, aknaraamid) on kõverad, lugemisel paistavad tähed moonutatud ja sirged jooned kõverad, kuid ümbritsev vaateväli püsib korras. Valu puudub. 20–30% juhtudel esineb haigus mõlemas silmas. Silmaarst diagnoosib epiretinaalse membraani spetsiaalse luubiga silma sisse vaatamisel. Silma tomograafia tehakse võrkkestast ülesvõtte (joonised 1 ja 2). Haiguse algusjärgus on vajalik jälgimine silmaarsti juures.

Kui muutused kollatähnis arenevad edasi ja nägemisteravus ning moonutused hakkavad patsienti segama, on näidustatud operatiivne ravi.



Joonis 1. Kollatähni normleid



Joonis 2. Kollatähni epiretinaalne embraan

### **Epiretinaalse membraani ravi**

Epiretinaalse membraani ravi on kirurgiline. Vitrektoomia ehk klaaskeha operatsioon on ainus ravi epiretinaalse membraani eemaldamiseks. Ravimid ja laserravi epiretinaalse membraani korral ei aita.

Operatsioonile tulles ei tohi olla nohu, köha ega teisi põletikke organismis. Enne tulekut peab võtma tavapärased hommikused ravimid; soovitatav on einestada. Iga päev kasutatavad ravimid tuleb kaasa võtta. Haiglaravil on vaja olla 1–3 päeva.

Operatsioon toimub lokaalanesteesias; silma kõrvale tehakse tuimastussüst. Operatsiooni käigus tehakse silma valgekestale spetsiaalse instrumendiga kolm 1–2 mm läbimõõduga lõiget. Peente instrumentidega minnakse silma sisse, eemaldatakse klaaskeha ja epiretinaalne membraan. Seejärel täidetakse silmamuna spetsiaalse õhu ja/või gaasiga, mis imendudes kaob 7–10 päeva jooksul, asendudes silma poolt toodetud vesivedelikuga. Operatsioonijärgsel päeval näeb silmaga ainult valgust ja/või käe liikumist.

Senikaua, kui silma tekib vesivedelik, on vaateväljas näha õhu ja vedeliku piiri, mis muudab oma asukohta iga päev. Lõpuks paistavad veel viimased õhumullid vaatevälja allosas tumedate laikudena.

Parema ravitulemuse saavutamiseks tuleb hoida pead teatud asendis ja lamada kindlas asendis vastavalt arsti korraldusele 1–3 päeva. Nägemise taastumine on pikaajaline, lõplik taastumine selgub alles 2–4 kuu pärast.

Õhu või gaasi kasutamise tõttu on vastunäidustatud lennukiga lendamine ja sõiduki juhtimine. Lennukeeld kehtib kogu gaasi või õhu silmas oleku aja, sest isegi väike gaasi- või õhumull võib olla ohtlik, samuti on ohtlik juhtida sõidukit märkimisväärse nägemislangusega.

## Riskid

Iga operatsiooniga kaasnevad riskid. Klaaskeha operatsiooni puhul võivad tekkida:

- silmasisene põletik;
- verevalum;
- võrkkesta rebend ja irdumine;
- silmarõhu tõus;
- vaatevälja defektid;
- katarakt ehk hallkae;
- kollatähni ehk maakuli turse.

ITK1009

Kinnitatud AS ITK ravikvaliteedi komisjoni 27.01.2021. a otsusega (protokoll nr 2-21)