



IDA-TALLINNA KESKHAIGLA

AS Ida-Tallinna Keskhaigla
Ravi 18, 10138 Tallinn
Rg-kood 10822068
Tel 666 1900
E-post info@itk.ee
www.itk.ee

Emakaõõne uuring füsioloogilise lahusega

Käesoleva infolehe eesmärgiks on anda patsiendile teavet füsioloogilise lahusega tehtava emakaõõne uuringu kohta.

Näidustused

Emakaõõne uuring on meetod tuvastamaks emakaõõnt voorderdava limaskesta– endomeetriumi haiguseid, nagu näiteks emakaõõne polüüpe, müoomisõlmi jne. Emakaõõnde viidav füsioloogiline lahus lükkab emakaõõne seinad üksteisest veidi eemale, misjärel on moodustised emakaõõnes ultraheliuuringuga paremini nähtavad.

Parim aeg uuringu tegemiseks on menstruaaltsükli 7.–12. päeval. Tsükli sellel perioodil on endomeetrium kõige õhem, mistõttu on see kõige paremini hinnatav.

Vastunäidustused

Uuringu tegemise vastunäidustusteks on:

- rasedus,
- põletikuline protsess väikese vaagna elundites,
- emakasisene rasestumisvastane vahend ehk spiraal.

Enne uuringut

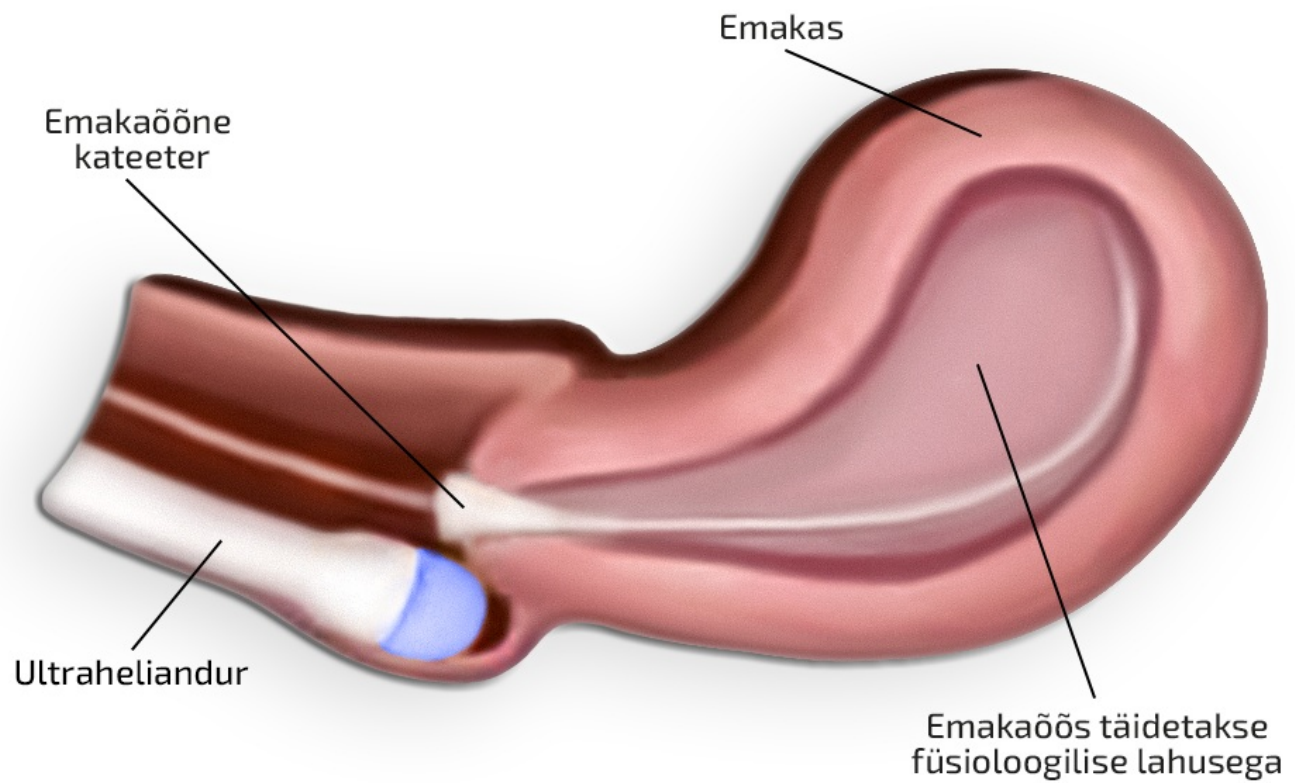
Uuring võib olla ebamugav, kuid ei ole üldjuhul valulik. Soovi korral võib üks tund enne uuringut võtta käsimüügis olevat valuvaigistit.

Uuringu käik

Uuringu jaoks peaks varuma aega umbes pool tundi. Enne uuringut tuleb tühjendada kusepõis, et tagada ultraheliuuringul parem nähtavus. Uuring tehakse günekoloogilisel toolil: alustatakse tupekaudse ultraheliuuringuga, kus esmalt hinnatakse emakat, endomeetriumi ja munasarjade struktuuri. Ultraheliandurile paigaldatakse spetsiaalne kate, millele kantakse geeli, misjärel viiakse andur tuppe. Ultraheliuuring ise võtab aega paar minutit, mille järel andur eemaldatakse tupest.

Järgmisena asetatakse tuppe günekoloogiline peegel, tupp ning emakakael puhastatakse, vajaduse korral ka tuimastatakse lokaalse valuvaigistava geeliga.

Emakakael fikseeritakse ja emakaõõnde viiakse peenike kateeter. Kui kateeter on õiges kohas, siis eemaldatakse günekoloogiline peegel. Tuppe viiakse uuesti geeliga kaetud ultraheliandur, emakaõõnde viiakse kateetri kaudu steriilset füsioloogilist lahust (Joonis 1) ning samal ajal tehakse ultraheliuuring.



Joonis 1. Emakaõõne täitmine füsioloogilise lahusega kateetri kaudu.

Füsioloogilise lahuse emakaõõnde viimise ajal võib tekkida survetunne alakõhus, esineda vähene valulikkus, mis meenutab menstruatsioonivalu.

Pärast uuringut emakaõõnde viidud füsioloogiline lahus väljub emakakaela kaudu; paari päeva jooksul võib esineda vähest määriivat voolust, erirežiim ei ole vajalik.

Uuringu teinud arst selgitab uuringu leidu, edasist ravi selgitab raviarst.

ITK1068

Käesolev infomaterjal on kooskõlastatud 01.01.2026. a