IDA-TALLINNA KESKHAIGLA

AS Ida-Tallinna Keskhaigla
Ravi 18, 10138 Tallinn
Rg-kood 10822068
Tel 666 1900
E-post info@itk.ee
www.itk.ee

Эпиретинальная мембрана желтого пятна, или макулы

Цель данного информационного листа — ознакомить пациента с причинами, симптомами и вариантами лечения эпиретинальной мембраны в области макулы.

Сетчатка — это оболочка глаза, расположенная на внутренней поверхности глазного яблока, при попадании лучей света на которую начинается процесс зрения. Желтое пятно, или макула служит центральной частью сетчатки, которая специализируется на четком зрении, нужном для чтения и других точных действий. В случае эпиретинальной мембраны на внутренней поверхности макулы образуется соединительнотканная пленка. Болезнь обычно развивается медленно; хорошее зрение может сохраняться годами.

Причины образования эпиретинальной мембраны

Причинами образования эпиретинальной мембраны могут быть:

- возрастные изменения в области желтого тела;
- тромбоз вен сетчатки;
- кровоизлияние в стекловидном теле;
- диабетическая ретинопатия;
- разрыв сетчатки;
- травма глаза;
- лечение отслоения сетчатки с помощью силиконовой пломбы.

Симптомы эпиретинальной мембраны

При развитии болезни зрение в пораженном глазу становится нечетким, и очки не помогают. Прямые линии (столбы, оконные рамы) изогнуты, буквы при чтении искажаются, а прямые линии кажутся искривленными, но окружающее поле зрения в порядке. Боль отсутствует. В 20–30% случаев болезнь развивается в обоих глазах. Окулист диагностирует эпиретинальную мембрану, осматривая глаз с помощью специальной лупы. Выполняют снимок сетчатки с помощью томографии глаза (рисунки 1 и 2). На ранних стадиях заболевания необходимо наблюдение у офтальмолога.

Если изменения желтого пятна прогрессируют, а падение остроты и искажение зрения начинают мешать пациенту, то показано хирургическое лечение.

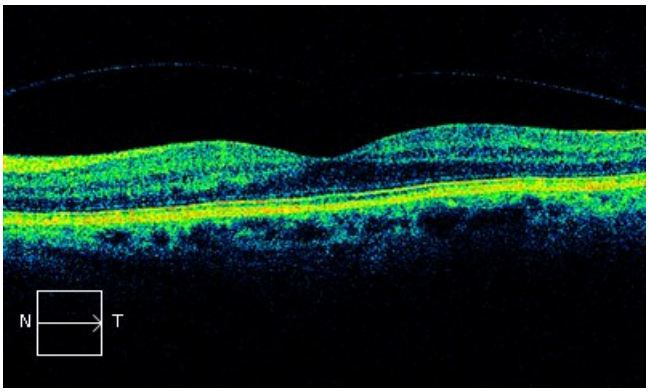

Рисунок 1. Нормальное состояние желтого пятна

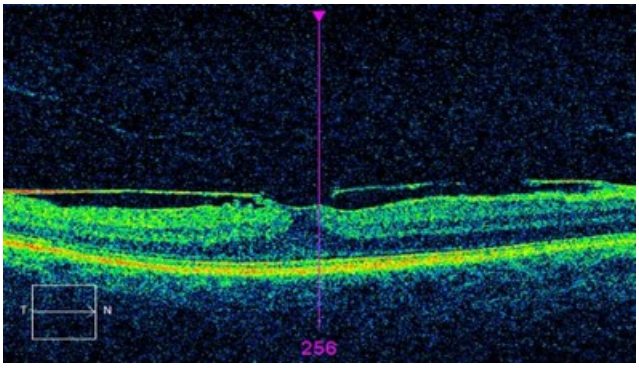

Рисунок 2. Эпиретинальная мембрана желтого пятна

Лечение эпиретинальной мембраны

Эпиретинальную мембрану лечат хирургическим путем. Единственным методом удаления эпиретинальной мембраны является витрэктомия, или операция на стекловидном теле. Лекарства и лазерное лечение при эпиретинальной мембране не помогают.

На момент операции у пациента не должно быть насморка, кашля и других воспалений в организме. Перед операцией нужно принять обычные утренние лекарства; рекомендуется поесть. Лекарства, принимаемые ежедневно, нужно взять с собой. В больнице нужно находиться в течение 1–3 дней.

Операция проводится под местной анестезией; рядом с глазом делается инъекция анестетика. Во время операции на белке глаза с помощью специального инструмента делают три разреза диаметром 1–2 мм. В глаз вводят тонкие инструменты, удаляют стекловидное тело и эпиретинальную мембрану. Затем глазное яблоко заполняют специальным воздухом и/или газом, который всасывается и исчезает в течение 7–10 дней, замещаясь жидкостью, вырабатываемой глазом. На следующий день после операции глазом можно увидеть только свет и/или движения руки.

Пока глаз не заполнится жидкостью, в поле зрения будет видна граница между воздухом и жидкостью, которая меняет свое положение каждый день. Под конец будут видны последние пузырьки воздуха в виде темных пятен в нижней части поля зрения.

Для достижения наилучших результатов нужно держать голову и лежать в определенном положении в течение 1–3 дней в соответствии с указаниями врача. Восстановление зрения занимает много времени, окончательное восстановление происходит через 2–4 месяца.

Из-за использования воздуха или газа противопоказаны полеты на самолете и управление автомобилем. Запрет на полеты действует до полного рассасывания газа или воздуха, поскольку даже небольшой газовый или воздушный пузырь может быть опасен. Кроме того, опасно управлять автомобилем со значительным падением зрения.

Риски

Любая операция сопровождается рисками. При операции на стекловидном теле могут возникнуть:

- внутриглазное воспаление;
- кровоизлияние;
- разрыв и отслоение сетчатки;
- повышение внутриглазного давления;
- дефекты поля зрения;
- катаракта, или бельмо;
- отек желтого пятна, или макулы.

ITK1021

Данный информационный материал согласован с Глазной клиникой 01.01.2025.